FIMMG

Federazione Italiana Medici di Famiglia

SETTORE FORMAZIONE

LA STOMATITE AFTOSA RICORRENTE NEL BAMBINO:

UN APPROCCIO DIAGNOSTICO-DECISIONALE

La stomatite aftosa ricorrente nel bambino: un approccio diagnostico-decisionale

La stomatite nei bambini, è una condizione abbastanza comune che provoca fastidio, dolore e nei casi più gravi difficoltà nell' alimentazione.

Il termine **afta** deriva dal latino tardo *ăphta*, e dal greco *ἄφθαι e significa* "ulcera, pustola", termine a sua volta derivato dal verbo *há*ptein "bruciare".

Le stomatiti sono infiammazioni della mucosa orale e gengivale che possono colpire individui di tutte le età. Sono caratterizzate da arrossamento, edema (delle mucose) e afte (lesioni a margini netti, con bordo arrossato e fondo bianco-grigiastro) che prendono la forma di piccole ulcere o bolle sulla lingua, sulla mucosa geniena e delle labbra, sulle gengive, sul palato, sui pilastri tonsillari e sulle tonsille.

Il termine "*stomatite aftosa*" è stato usato in modo intercambiabile con "ulcere aftose", ma attualmente il termine **stomatite aftosa** è preferito. È una malattia comune, che colpisce circa il 20% della popolazione generale, mentre nei bambini la prevalenza stimata è del 9%. A causa della notevole eterogeneità dei fattori causali che stanno alla base dell'insorgenze di tali lesioni, risulta difficile, soprattutto nei casi di **stomatite aftosa ricorrente** (SAR), l'individuazione della causa sottostante e di conseguenza definire la diagnosi. Le cause sono variegate e vanno dalle infezioni alle allergie (alimentari), passando dalle carenze nutrizionali e le patologie autoinfiammatorie includendo anche cause genetiche o farmaco-indotte. Per tale motivo, l'approccio diagnostico-decisionale rappresenta una sfida per chi dovrà affrontare il piccolo paziente affetto da stomatite aftosa.

Classificazione

Un'ulcera è definita come una rottura completa dell'epitelio, che si ricopre di una patina di fibrina e appare come una lesione bianco-grigiastra circondata da eritema. Se una lesione della mucosa dura da oltre 14 giorni, è considerata **cronica**, altrimenti è considerata un'ulcera **acuta** (Fig.14).

Le afte ricorrenti sono definite come episodi simili con guarigione intermittente e sono descritte come stomatite aftosa ricorrente (SAR). Le SAR sono suddivise in relazione alle caratteristiche delle afte: *minor*, *major* ed *erpetiformi* (Tab.1). Le **afte minor** rappresentano la varietà più comune nella SAR (80–85%), le cui dimensioni variano tra 3 e 10 mm di Ø e tipicamente coinvolgono la mucosa orale non cheratinizzata (labbra, guance, pavimento della bocca, superficie ventrale e laterale della lingua). Durante un episodio di afte minori, si verificano al massimo 5 ulcere e durano 10-14 giorni prima di guarire senza lasciare traccia alcuna.

Le **afte major** sono più grandi (superiori a 10 mm di Ø) e più profonde rispetto a quelle minor, persistono più a lungo (oltre 6 settimane) e possono esitare in cicatrice. Clinicamente si manifestano con importante dolore, febbre, disfagia e malessere.

Il 10% delle SAR vengono classificate come **erpetiformi**. Si caratterizzano per la comparsa di multiple (almeno 10 fino a 100 ulcere contemporaneamente) e ricorrenti ulcere di Ø 2-3 mm; esse possono fondersi in ulcere più grandi (come si vede nelle infezioni virali, da cui trae il nome).

Tab. 1	**Minor**	**Major**	**Erpetiformi**
M/F ratio	M=F	M=F	F>M
Età	5-19	10-19	20-29
Numero	1-5	1-10	10-100
Dimensioni	<10mm	>10mm	1-2mm
Durata (gg)	4-14	>30	<30
Ricorrenza*	1-4	<1	>1
Sede	Labbra, guance, lingua, pavimento orale	Labbra, guance, lingua, palato, faringe	Labbra, guance, lingua, faringe, palato, gengive, pavimento orale

***** mesi (comunque variabile da persona a persona).

Cause locali e sistemiche

È necessaria un'anamnesi dettagliata del paziente al fine di identificare se sono presenti altri sintomi che possano indirizzare verso una infezione, una patologia autoimmune, un'immunosoppressione o patologie che coinvolgono il tratto gastrointestinale, o se si tratta solo di un problema locale. I traumi rappresentano la causa di più facile identificazione: possono essere di tipo *termici*, *chimici* o *meccanici* e derivano dall'applicazione diretta di calore, acidità o

FIMMG Federazione Italiana Medici di Famiglia SETTORE FORMAZIONE

pressione. Ulcere traumatiche ripetitive o lesioni da morso possono essere osservate in bambini con disturbo dello spettro autistico e disabilità intellettiva o nel contesto di una crisi epilettica. Altre cause di ulcere traumatiche ripetitive possono essere dovute ad apparecchi ortodontici. I pazienti con l'abitudine notturna di digrignare i denti (bruxismo) possono anche soffrire di ulcere ricorrenti alla mucosa geniena, oltre ad avere lo smalto dei denti danneggiato o una deformazione della lingua. I fattori di rischio per il bruxismo sono ansia eccessiva, bevande contenenti caffeina, ritardo mentale, iperattività e paralisi cerebrale. Il danno della mucosa orale è l'effetto collaterale acuto di più comune riscontrato nei pazienti sottoposti a radioterapia della testa e del collo. L'ulcera eosinofila nota anche come **granuloma ulcerativo traumatico** (Fig.1), è una condizione orale benigna e autolimitante che spesso si verifica sul margine laterale della lingua ma può anche essere osservata nella gengiva e in altre aree della mucosa orale. Appare come un'ulcera acuta e perforata, spesso associata a un trauma, in particolare nei bambini piccoli durante la dentizione.

Fig. 1

Cause infettive

La **gengivostomatite erpetica** è una manifestazione del virus dell'Herpes *simplex* di tipo 1 (HSV-1). Rappresenta la causa virale più comune di ulcere orali e si verifica nei bambini dai 6 mesi ai 5 anni. Il segno iniziale è l'iperemia della mucosa orale e periorale, i pazienti sono tipicamente febbrili con diffuse vescicole superficiali piene di liquido che si rompono rapidamente per formare un grappolo di piccole ulcere della mucosa sia cheratinizzata che non cheratinizzata. All'esame obiettivo possono apparire piatte, di colore giallastro e di dimensioni di circa 2-5 mm, tendono a sanguinare e guariscono senza

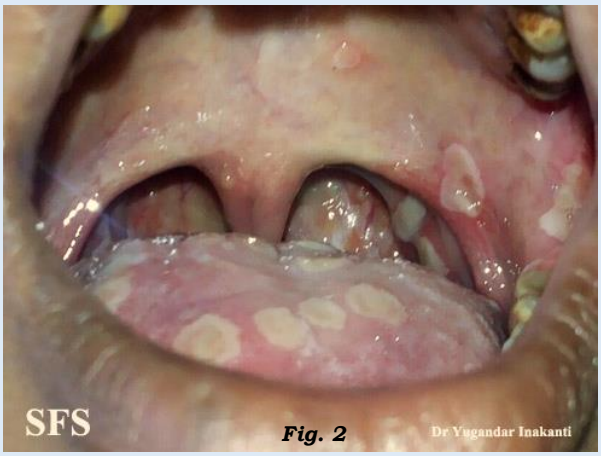

Fig. 2

Fig. 3

lasciare cicatrici entro 18 giorni (Fig.2-3). Circa un terzo di questi pazienti svilupperà episodi ricorrenti di herpes labiale. Le ulcere dovute al virus Herpes simplex 2 (HSV-2) sono simili a quelle delle infezioni primarie da HSV-1 e sono una conseguenza della trasmissione oro-genitale o verticale (dalla madre al bambino).

Herpangina: colpisce principalmente i bambini di età inferiore ai 5 anni, che si presentano con dolore faringeo improvviso, febbre e ulcere multiple nella parete faringea posteriore (Fig.4). È causata principalmente dagli enterovirus, in particolare dal *coxsackievirus*, e si presenta con picchi epidemici nei mesi estivi.

Fig. 4

FIMG Federazione Italiana Medici di Famiglia SETTORE FORMAZIONE

La **malattia bocca-mani-piedi** (HFMD) è causata dallo stesso gruppo di virus e clinicamente si presenta con più vescicole orali dopo una fase prodromica di febbre e mal di gola. Mentre le lesioni da Herpangina si trovano in genere solo nella parte posteriore della bocca (arco palatino, palato molle, ugola e tonsille), le vescicole da HFMD si localizzano generalmente nella parte anteriore della bocca (Fig.5) e si associano a lesioni cutanee sulla pianta dei piedi e sui palmi delle mani. Entrambe le malattie sono generalmente lievi e autolimitanti.

Fig. 5

L'infezione da **citomegalovirus** (CMV) rimane spesso asintomatica nei bambini e negli adulti sani, ma i sintomi clinici possono includere febbre, mialgia, linfoadenopatia cervicale ed epatite lieve. Può causare un'ulcerazione orale superficiale con margini rialzati e un fondo giallastro o pseudomembrana sul palato duro e molle. La malattia orale associata al citomegalovirus si osserva principalmente nei pazienti che ricevono immunosoppressione o in AIDS, i quali possono sviluppare ulcere orali aftose ricorrenti.

Negli adolescenti sessualmente attivi con ulcere orali poco chiare, bisogna considerare la **sifilide**, un'infezione causata da Treponema *pallidum*. Le caratteristiche cliniche della sifilide sono diverse poiché nel caso di un'infezione primaria si verifica il *sifiloma* (lesione perforata, di 2-3 cm di diametro senza un bordo infiammatorio con fondo sieroso giallastro e della durata di 2-4 settimane) sede dell'infezione iniziale che talvolta, a causa di rapporti oro-genitali può localizzarsi al cavo orale. Una caratteristica importante della lesione sifilitica è l'**assenza di sintomatologia dolorosa**. Anche la sifilide secondaria caratterizzata da rash cutaneo maculopapulare diffuso e indolore (rosetta sifilitica) può interessare anche il cavo orale (Fig.6): macule ovali rossastre e ulcere circondate da un alone eritematoso.

Fig. 6

Una diagnosi differenziale per le lesioni bianche del cavo orale è la **difterite**, una malattia causata dal Corynebacterium *diphtheriae* nei bambini non vaccinati. Inizialmente si presenta con febbre, mal di gola e linfoadenopatia cervicale. Le ulcere sono localizzate nel tratto respiratorio superiore e inducono la formazione di una pseudomembrana infiammatoria. Sedi insolite di infezione includono la mucosa buccale, le labbra, la lingua e il palato duro. Raramente si può osservare la difterite cutanee, caratterizzata da lesioni cutanee ulcerate ricoperte da una membrana grigia.

Infezioni fungine

Nel cavo orale possiamo riscontrare infezioni fungine superficiali e/o invasive, principalmente in pazienti immunocompromessi (es. immunodeficienze primarie, AIDS, immunodeficienze secondarie causate da farmaci). È improbabile che l'infezione da Candida causi ulcerazioni orali, tuttavia la candidosi pseudomembranosa acuta o la candidosi atrofica acuta possono farlo. Le micosi da considerare come causa di ulcere orali includono zigomicosi, aspergillosi, istoplasmosi, blastomicosi e paracoccidiodomicosi.

Carenze nutrizionali

La stomatite aftosa ricorrente può essere causata da carenza del complesso vitaminico B, acido folico, ferro o zinco. Tipicamente, si possono vedere afte minori.

FIMMG Federazione Italiana Medici di Famiglia SETTORE FORMAZIONE

Malattie gastrointestinali

Poiché la cavità orale fa parte del tratto gastrointestinale, le ulcere orali ricorrenti possono essere causate anche da malattie gastrointestinali. Tipicamente, la celiachia può presentarsi con piccole ulcere con margini circoscritti e fondo giallo/grigio, inoltre il bambino potrebbe lamentare dolore addominale, gonfiore o diarrea. Le stesse manifestazioni associate a cheilite angolare, eritema periorale e gonfiore labiale (Fig.7) possono essere indotte da una malattia infiammatoria intestinale (morbo di Crohn, colite ulcerosa o colite non definita).

Fig. 7

RICORDA

La ***cheilite angolare*** può rappresentare la manifestazione (anche isolata) di una moltitudine di patologie sottostanti, ad es.:
Mughetto orale: infanzia, vecchiaia, diabete, uso di corticosteroidi sistemici o antibiotici;
Dentiere: soprattutto se hanno una scarsa vestibilità e sono associate a retrazioni gengivali;
Carenze nutrizionali: celiachia, carenza di ferro, carenza di riboflavina (Vit. B2)
Malattie sistemiche: in particolare malattie infiammatorie intestinali (colite ulcerosa e morbo di Crohn)
Pelle sensibile: in particolare dermatite atopica
Predisposizione genetica: ad esempio nella sindrome di Down
Farmaci retinoidi orali: isotretinoina per l'acne, acitretina per la psoriasi.

Farmaci

È stato riportato che farmaci antinfiammatori non steroidei (FANS), beta-bloccanti, antibiotici, antidiabetici orali, antipertensivi, inibitori dell'aggregazione piastrinica, vasodilatatori e inibitori della proteasi dell'HIV causano ulcere orali, tipicamente isolate, localizzate sul margine laterale della lingua e resistente ai trattamenti usuali. Nel 90% di tutti i casi di malattia acuta del trapianto contro l'ospite (GVHD) è interessata anche la mucosa buccale. Inizialmente, comincia con eritema e ulcerazioni aspecifiche che possono interessare la mucosa orale non cheratinizzata e cheratinizzata e, di solito, evolvono verso una risoluzione spontanea.

La **sindrome di Stevens-Johnson** è una malattia immuno-mediata comunemente innescata da farmaci (antireumatici non steroidei-NSAR, sulfamidici, antiepilettici o antibiotici), ma anche da eziologie infettive, in particolare il virus dell'Herpes *simplex* e il Mycoplasma *pneumoniae*. Le manifestazioni orali della malattia si presentano come croste eritematose dolorose ed erosioni con una membrana bianco-grigiastra (Fig.8).

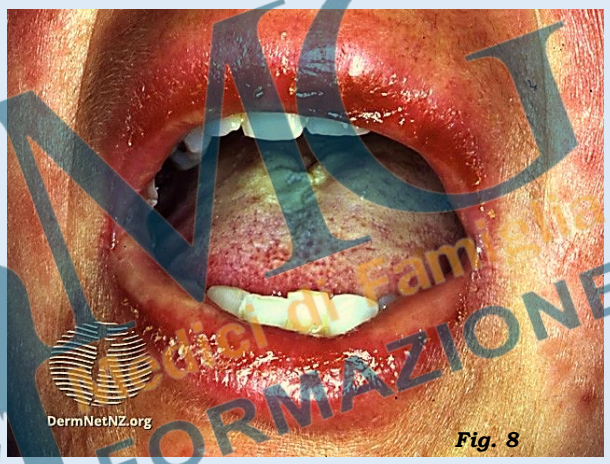

Fig. 8

Patologie infiammatorie ed autoimmuni

L'**eritema multiforme** (EM) è una malattia mucocutanea autoimmune ad esordio acuto senza sintomi prodromici e può essere suddivisa in 2 sottogruppi: EM senza coinvolgimento della mucosa (EM minor) ed EM con coinvolgimento della mucosa (EM major). È il risultato di una risposta immunitaria di ipersensibilità di tipo IV nei confronti di agenti infettivi (Herpes simplex di tipo 1 e 2, polmonite da micoplasma) o farmacologici (NSAR, antiepilettici e antibiotici, in particolare penicilline e sulfamidici). Il 70% dei pazienti presenta manifestazioni orali, inizialmente come lesioni maculari edematose delle labbra e della mucosa buccale. Le lesioni avanzate si manifestano come lesioni vescicolo-bollose multiple che si rompono per formare una

Federazione Italiana Medici di Famiglia EDITORE FORMAZIONE

pseudomembrana. Un sottogruppo di pazienti ha episodi ripetuti di EM, che mostrano una risposta inferiore all'immunosoppressione (vedi articolo precedente "*Le malattie bollose della pelle nello studio del Medico di Medicina Generale*" – link). Alcune malattie vescicolo-bollose come il **pemfigo volgare** (Fig. 9), il **pemfigoide delle mucose** (Fig. 10) e il **pemfigoide bolloso** si presentano come lesioni ulcerative orali multiple e croniche. Il pemfigo volgare è caratterizzato dalla presenza di autoanticorpi circolanti IgG contro la desmogleina 3, che provocano la perdita di adesione cellulare (acantolisi) e la formazione di bolle la cui rottura progredisce fino a formare dolorose erosioni. Le lesioni di solito colpiscono la mucosa buccale, il coinvolgimento gengivale potrebbe essere sotto forma di gengivite desquamativa, che è una caratteristica del pemfigo volgare. Poiché le lesioni si estendono per un periodo di settimane fino a interessare vaste aree del cavo orale, la coesistenza di candidosi può mascherare le caratteristiche tipiche delle lesioni. Il pemfigoide delle mucose, noto anche come pemfigoide cicatriziale, è anche una malattia autoimmune cronica, che produce autoanticorpi (IgG nel 97%, IgA nel 27%, IgM nel 12%), mirati ad alcuni componenti della lamina basale dell'epitelio. Le ulcere, che colpiscono principalmente la gengiva, occupano l'intero spessore dell'epitelio. Possono essere colpiti anche il palato, l'esofago o la mucosa nasale. Il sanguinamento nelle bolle è una caratteristica diagnostica del pemfigoide delle mucose. Il pemfigoide bolloso può causare lesioni della mucosa orale, che sono simili al pemfigo volgare e al pemfigoide delle mucose, ma sono più piccole e meno dolorose. Il pemfigoide bolloso infantile si presenta con placche orticarioide e bolle, che coinvolgono mani e piedi. Il **lichen planus** è una dermatosi infiammatoria che si presenta con papule poligonali violacee che coinvolgono polsi, arti inferiori, mucosa genitale e orale (Fig.11), lasciando aree di iperpigmentazione dopo la guarigione. Esistono diversi sottotipi con diverse presentazioni cliniche: reticolari, atrofiche, erosive/ulcerative, bollose e simili a placche. Il lichen planus atrofico o erosivo che coinvolge le gengive provoca gengivite desquamativa, che è stata trovata anche nel pemfigo volgare e nel pemfigoide delle mucose.

Fig. 9

Fig. 10

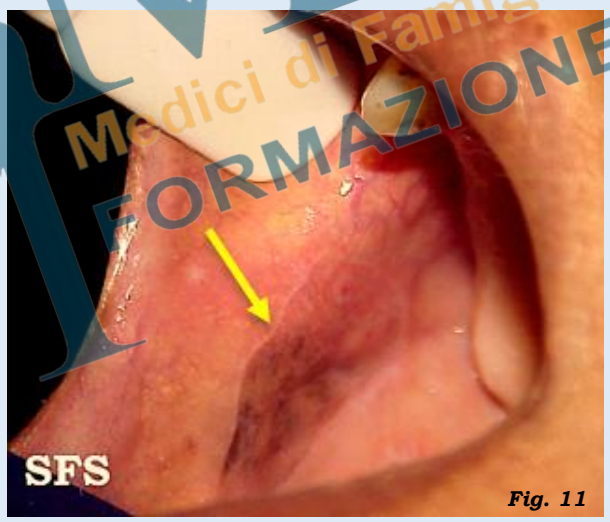

Fig. 11

La **malattia da depositi lineari di immunoglobuline A (IgA)** ha preso il nome in seguito alla scoperta di depositi lineari di anticorpi IgA lungo la zona della membrana basale della pelle e/o delle mucose mediante immunofluorescenza diretta. Clinicamente si presenta con piccole vescicole con una possibile configurazione a "filo di perle" e con base eritematosa. Le sedi preferenziali sono l'area anogenitale, il cavo orale e la congiuntiva. I farmaci sono un possibile

FIMG Federazione Italiana Medici di Famiglia SETTORE FORMAZIONE

fattore scatenante ma esiste anche un'associazione con la malattia infiammatoria intestinale. Sono affetti principalmente i bambini in età prescolare con un decorso di autoguarigione.

L'**infiammazione granulomatosa necrotizzante** e la vasculite dei piccoli vasi delle vie respiratorie e dei reni sono reperti tipici nei pazienti con granulomatosi con poliangioite (ex Granulomatosi di Wegener), una malattia infiammatoria sistemica. Altri organi possono essere colpiti, le manifestazioni orali (Fig.12) variano dal 6 al 13% e si presentano tipicamente con gengivite color fragola (gonfiore gengivale rosso porpora con emorragie petecchiali) o lesioni gengivali iperplastiche.

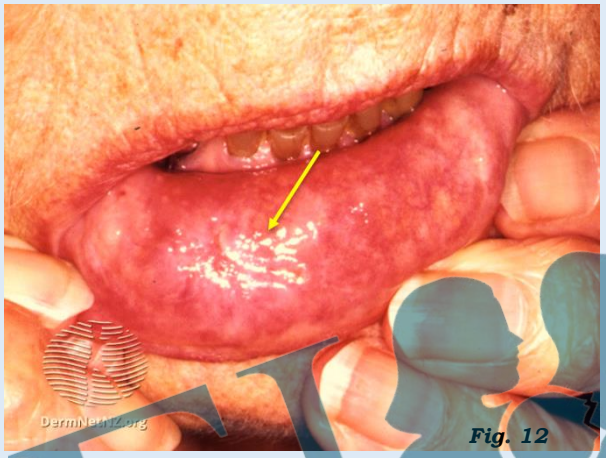

Fig. 12

L'eziologia della **malattia di Behçet** è ancora ampiamente sconosciuta, ma sembra esserci un'interazione tra il background genetico (HLA-B51, -A26, -B15, -B27 e -B56) e l'immunità innata (iperattività dei neutrofili) che si traduce in un'infiammazione sistemica con febbri ricorrenti, lesioni mucocutanee, coinvolgimento articolare, oculare, neurologico, vascolare e gastrointestinale. Le manifestazioni orali sono ulcere rotonde discrete con una base pseudomembranosa giallo-grigia e un alone rosso, che colpiscono labbra, lingua, guance e palato, scomparendo senza lasciare cicatrici. I criteri di classificazione internazionale per la malattia di Behçet richiedono: aftosi orale ricorrente (almeno 3 volte in un anno, obiettivata da un medico) più almeno altre due manifestazioni tra le seguenti: ulcera genitale, lesioni cutanee (es. eritema nodoso), lesioni oculari o test di patergia positivo. Una diagnosi differenziale per l'associazione ulcere orali e genitali è la **sindrome MAGIC** ("Ulcere della bocca e genitali con cartilagine infiammata"), se coesiste una cartilagine infiammata.

Un'importante diagnosi differenziale per episodi ricorrenti di febbre e ulcere orali, accompagnati da faringite e adenite cervicale è la **sindrome PFAPA** (Periodic Fever, Aphthous Stomatitis, Pharyngitis, Adenitis ovvero Febbre Periodica, Stomatite Aftosa, Faringite, Adenite). L'esordio della malattia è di solito prima dei 5 anni di età e generalmente si risolve entro l'adolescenza (vedi articolo precedente "La Febbre di Origine Sconosciuta" – **link**). Ulcerazioni orali simil-aftose sono state segnalate come una manifestazione in diverse sindromi periodiche, come la sindrome da febbre periodica, la febbre mediterranea familiare, l'iperimmunoglobulinemia D o la neutropenia ciclica.

Nei soggetti con ulcere orali associate a bocca secca (da iposalivazione), si dovrà considerare la **sindrome di Sjögren**. È una condizione autoimmune poco comune nella fascia di età pediatrica dove il sintomo principale, a differenza degli adulti, è rappresentato dal gonfiore parotideo ricorrente. La sindrome di Sjögren primaria non è associata a nessun'altra malattia ma può comunque svilupparsi nel contesto di altre malattie autoimmuni come l'artrite reumatoide, il lupus, la sclerodermia o la polimiosite.

La **sindrome di Reiter**, nota anche come "*artrite reattiva*", è rappresentata dalla classica triade di: congiuntivite, uretrite e artrite. Generalmente, si verifica dopo un'infezione batterica (in particolare, infezioni a carico del tratto urogenitale o gastrointestinale). Le manifestazioni dermatologiche sono comuni, tra cui lesioni orali (appaiono come papule e ulcerazioni sulla mucosa buccale, sulla gengiva e sulle labbra). Le lesioni sulla lingua assomigliano a quelle della "lingua a carta geografica"); vi possono essere anche alterazioni delle unghie e vulvite ulcerosa.

La **sindrome di Melkersson-Rosenthal** è una malattia rara ad eziologia sconosciuta caratterizzata dalla triade: *edema oro-facciale*, *paralisi del nervo facciale* e *lingua scrotale (Fig. 13)*. L'esordio nei bambini è comune tra i 7 ei 12 anni di età e può essere associato ad ulcere orali

FIMMG Federazione Italiana Medici di Famiglia SETTORE FORMAZIONE

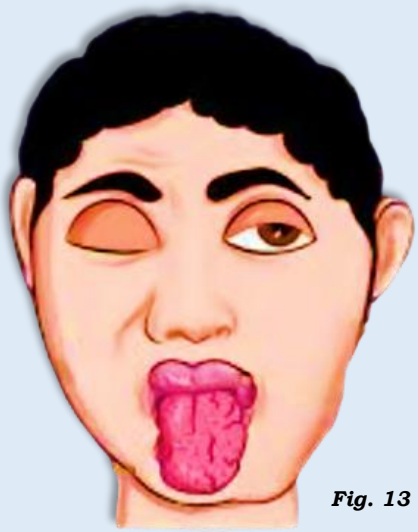

Fig. 13

RICORDA

L'**artrite reattiva** (*Sindrome di Reiter*) può manifestarsi come conseguenza di una varietà di infezioni:

1) **Agenti patogeni del tratto gastrointestinale**:

-Salmonella
-Shigella
-Yersinia
-Campylobacter
-Clostridium (Clostridioides) difficile;

2) **Patogeni del tratto genito-urinario**:

-Chlamydia trachomatis e Chlamydia pneumoniae
-Escherichia coli
-Ureaplasma urealyticum
-Micoplasma genitale

Fig. 14 – Principali patologie causanti ulcere orali singole o multiple, acute, croniche e ricorrenti

Ulcere orali

	Ulcere acute	Ulcere croniche	Ulcere ricorrenti
Ulcera singola	Ulcera da morso Ulcera da calore Sostanze chimiche/tossiche/farmaci Ulcera da protesi dentaria Terapia radiante	Ulcera traumatica Ulcera associata a CMV Ulcera da M. *Tuberculosis* Ulcera sifilitica Sialometaplasia necrotizzante Funghi (Blastomicosi, Mucormicosi Istoplasmosi) Sarcoidosi Sindrome di Sweet	Malattia di Behçet Malattia di Chron Celiachia
Ulcere multiple	Gengivostomatite erpetica Herpes zoster/varicella Herpangina Malattia mano-bocca-piedi Mononucleosi infettiva Difterite Candidosi Eritema multiforme Sindrome di Reiter Sindrome di Steven-Johnson GvHD Chemioterapia Stomatite plasmacellulare	Gengivite necrotizzante ulcerativa Granulomatosi con poliangioite Pemfigoide bolloso Pemfigoide delle membrane mucose Pemfigo volgare Lichen planus Malattia da deposito di IgA lineari Malattia di Melkersson-Rosenthal	Gengivostomatite erpetica ricorrente Pioderma gangrenoso Sindrome di Sjögren Deficit nutrizionali (Vit. B2, B6 o B12) Lupus Eritematoso Sistemico Sindrome PFAPA Sindrome MAGIC Neutropenia ciclica Febbre Mediterranea Famigliare Sindrome da Iper-IgD Sindrome orale allergica

FIMMG Federazione Italiana Medici di Famiglia SETTORE FORMAZIONE

Tab. 2 – Cause più comuni di ulcere orali			
	Eziologia	**Caratteristiche associate**	**Indagini principali**
Infezioni	**Virus**: afta epizootica, virus Coxsackie, Herpes simplex, Herpes zoster, citomegalovirus, Epstein Barr, HIV **Batteri**: tubercolosi, sifilide	Sintomi sistemici come febbre, letargia, perdita di peso	Emocromo completo Tampone +/- biopsia Sierologia virale se indicata
Disordini immuno-mediati	Morbo di Crohn, Malattia di Behçet, Lupus eritematoso sistemico, Celiachia, sindromi febbrili periodiche	Sintomi sistemici come perdita di peso, sanguinamento, letargia, febbre ciclica, diarrea, mialgie, artralgie	VES Proteina C-reattiva (CRP)
Disordini vescicolo-bollosi	Pemfigoide bolloso, pemfigoide delle mucose, pemfigo vulgare, malattia da IgA lineare, eritema multiforme	Sintomi sistemici come malessere, anoressia, perdita di peso; coinvolgimento della pelle, degli occhi o dei genitali	Biopsia per H&E Immunofluorescenza diretta Immunofluorescenza indiretta (anticorpi nel sangue periferico)
Immunodeficienza	Disturbi da immunodeficienza (ereditari e acquisiti)	Infezioni ricorrenti, mancata crescita	Emocromo completo Immunoglobuline Sottotipi di linfociti Test HIV
Trauma	Apparecchi ortodontici, occlusione traumatica	Storia di trauma	
Deficit nutrizionali	Ferro, B12, folato	Dieta povera, perdita di peso, alterazioni della pelle e dei capelli, pallore, esfoliazione della lingua	Emocromo completo Ac. Folico sierico Sideremia/ferritina Vitamina B12
Neoplasie/ematologiche	Anemia, leucemia, agranulocitosi, neutropenia ciclica	Letargia, febbre, pallore, esfoliazione della lingua	Emocromo completo LDH Ac. urico Striscio di sangue
Stomatite aftosa ricorrente	Idiopatica, test ematologici normali	Ricorrente con guarigione completa tra gli episodi	Emocromo completo Ac. Folico sierico Sideremia/ferritina Vitamina B12

FIMMG Federazione Italiana Medici di Famiglia SETTORE FORMAZIONE

Tab. 3 – Caratteristiche cliniche delle ulcere orali e sintomi associati			
Patologia	**Numero di ulcere**	**Localizzazione e caratteristiche**	**Altri indizi e sintomi**
Ulcera traumatica	Dipende dal trauma	- Può interessare tutti i siti del cavo orale - Ulcere in rilievo con bordi rossastri, pseudomembrana necrotica.	
Gengivostomatite erpetica	Multiple	- Mucosa cheratinizzata e non cheratinizzata - Vescicole superficiali piene di liquido che si fondono in ulcere con bordo festonato e alone eritematoso	Da 6 mesi a 5 anni Piressia, anoressia, linfoadenite sottomandibolare, disfagia.
Herpangina	Multiple	- Orofaringe e palato molle - Piccole lesioni vescicolari sul palato duro e molle e sui pilastri tonsillari	< 5 anni Piressia, mal di testa, scialorrea, picco nei mesi estivi
Malattia mani piedi bocca	Multiple	- coinvolge la porzione anteriore della bocca (lingua, mucosa buccale, palato duro) - Vesciche di piccole dimensioni	< 5 anni Piressia, eruzione cutanea su mani e piedi.
Mononucleosi infettiva	Multiple	- Colpisce il bordo laterale della lingua - Leucoplachia villosa: lesione bianca, ipercheratosica con superficie piatta	Asintomatici nella prima infanzia, adolescenza e immunodepressi. Piressia, alitosi, linfoadenopatia cervicale, tonsillite, epatosplenomegalia.
Difterite	Multiple	- Tratto respiratorio superiore, -Formazione di pseudomembrana.	Piressia, linfoadenopatia. Soggetti non vaccinati.
Eritema multiforme	Multiple	- Labbra, lingua e mucosa buccale - Lesioni grandi e confluenti, bolle e ulcerazioni con bordo irregolare, alone infiammatorio e pseudomembrana	Lesioni cutanee a "bersaglio". Acuto e autolimitante.
Sindrome di Reiter	Multiple	- Al palato, lingua, labbra - Ulcere superficiali, piccole o vescicole opache	Una storia di gastroenterite batterica. Uretrite, congiuntivite, artrite. Associazione con HLA-B27.
Sindrome di Stevens-Johnson	Multiple	- Labbra, mucosa buccale, lingua - Lesioni grandi e confluenti, stesso orale presentazione come in Eritema multiforme.	Papule, bolle e cute eritematose, erosioni, lesioni "bersaglio" principalmente sul tronco. Potenzialmente pericoloso per la vita, febbre alta, segni di tossicità sistemica.
GvHD	Multiple	- Può essere coinvolta qualsiasi sede della mucosa orale così come le labbra. - Le ulcere possono essere superficiali o profonde e confluenti.	Anche la pelle, il tratto gastrointestinale, il fegato e le articolazioni potrebbero essere interessati.
Stomatite plasmacellulare	Multiple	Gengivite desquamativa.	Cheilite angolare, labbra fissurate, desquamazione epiteliale, autolimitante.
Ulcera associata a CMV	Unica	- Palato duro e molle - Ulcera superficiale con margini sollevati e fondo sieroso giallastro.	Piressia, mialgia, epatite, linfoadenopatia, principalmente nei bambini immunocompromessi.
Ulcerazione sifilitica	Singola	- Lesione perforata, di 2-3 cm di diametro, ricoperta da una secrezione sierosa giallastra.	La lesione dura 2-4 settimane, linfoadenopatia cervicale.
Sarcoidosi	Singola	Ulcera superficiale, talvolta associata a noduli.	Gonfiore della mucosa buccale.
Gengivite ulcerosa necrotizzante	Multiple	- Gengiva - Ulcere simili a crateri con sanguinamento interdentale.	Febbre, malessere. Fattori di rischio: fumo, traumi, gengiviti preesistenti o immunosoppressione.
Granulomatosi associata a poliangioite	Multiple	Gengivite simile alla fragola.	Emorragie petecchiali nella gengiva, lesioni gengivali iperplastiche.
Pemfigoide bolloso	Multiple	- Gengiva - Piccole vescicole	Gengivite desquamativa
Pemfigoide delle mucose	Multiple	- Gengiva - Piccole vescicole	Possono essere interessate le mucose esofagee e nasali. Bolle a contenuto ematico.

FIMMG Federazione Italiana Medici di Famiglia SETTORE FORMAZIONE

Pemfigo volgare	Multiple	- Mucosa e gengive buccali - Vesciche, che rompendosi formano ampie erosioni	Segno positivo di Nikolsky, gengivite desquamativa.
Lichen planus	Multiple	- interessa la mucosa buccale e la gengiva - Possono interessare forme reticolari, erosive e atrofiche	Dermatosi infiammatoria che coinvolge polsi, arti inferiori e genitali. Gengivite desquamativa.
Malattia da IgA lineare	Multiple	- Principalmente buccale - Molte vesciche a base eritematosa	Le stesse ulcere possono apparire anogenitali.
Sindrome di Melkersson-Rosenthal	Multiple	Piccole ulcere multiple.	Edema oro-facciale, paralisi del nervo facciale, lingua scrotale.
La malattia di Behçet	Multiple	- Mucosa orale o faringea - Ulcere ricorrenti con bordo eritematoso	Ulcere genitali, lesioni cutanee (simil-eritema nodoso), infiammazione oculare.
Morbo di Crohn e celiachia	Singola	- Mucosa buccale - Glossite "a carta geografica"	Mucosa orale ad "acciottolato" e mucogengiviti.
Pyoderma gangrenosum	Singola o multiple	- Coinvolge la lingua - Ulcere grandi e profonde	Ulcere necrotiche con bordo violaceo irregolare ed eritema perilesionale.
Carenze	Multiple	Piccole ulcere multiple.	La causa può essere la carenza di vitamina B, acido folico e zinco. Anoressia.
Lupus eritematoso sistemico	Multiple	Placche bianche, placche cheratosiche in rilievo, petecchie, cheilite.	Eruzione cutanea a forma di farfalla, affaticamento, febbre, dolori articolari.
Sindrome PFAPA	Multiple	- Interessa labbra e mucosa buccale, non la lingua - Ulcere di piccole dimensioni	Faringite, linfoadenopatia cervicale, dolori articolari, febbre, PCR elevata.
Neutropenia ciclica	Multiple	- Qualsiasi mucosa orale - Piccole ulcere multiple con alone eritematoso	Episodi di febbre, parodontite, recessione gengivale.
Febbre mediterranea familiare	Multiple	Piccole ulcere multiple	Storia familiare di FMF; PCR e VES elevata, febbre durante l'episodio, che dura da 1 a 4 giorni. Artrite, sierosite.
Reazione di ipersensibilità orale	Multiple	Lesioni ulcerose variegate a carico di tutta la mucosa orale.	Gonfiore delle labbra, segni di allergia orale.

Management ed impatto sulla QoL

È stato dimostrato che episodi ripetuti di ulcere orali nei bambini hanno un impatto significativo su varie attività della vita quotidiana, tra cui mangiare, parlare e lavarsi i denti. L'impatto complessivo su queste attività è simile a quello del mal di denti. Nonostante ciò, ad oggi, risulta difficile capire l'entità dell'impatto delle ulcere sulla qualità di vita (QoL). Il "diario dell'ulcera orale" rappresenta un mezzo efficace per registrare sia l'incidenza dell'ulcera orale che l'impatto sulla qualità di vita (Tab.6). L'uso di un diario consente una registrazione accurata degli eventi tra una visita e l'altra e riduce la necessità di fare affidamento sulla memoria del bambino e dei genitori. Queste informazioni consentono al medico di personalizzare un programma di gestione per soddisfare le esigenze dell'individuo in maniera più efficace oltre che a riconoscere l'impatto di tale condizione sulla qualità di vita del paziente.

Diagnosi

La diagnosi di aftosi ricorrente si basa su sulla presenza delle seguenti caratteristiche:

1) **presenza di ulcere** con le caratteristiche cliniche di una delle tre forme di aftosi;

2) **ricorrenza degli eventi ulcerativi** che rappresenta il marchio dell'aftosi ricorrente

Un'attenta valutazione del paziente in termini di anamnesi familiare, patologica prossima e remota, e anamnesi farmacologica, associata a un esame clinico generale (vista l'associazione con determinate patologie sistemiche) dovrebbero essere sempre eseguiti prima di iniziare con l'esame obiettivo intra-orale per valutare l'aspetto dell'ulcera, se presente al momento della visita (Fig. 15). I fattori predisponenti nei bambini e nei giovani includono traumi, stress, squilibri ormonali e alcuni alimenti oltre che deficit nutrizionali.

FIMMG Federazione Italiana Medici di Famiglia SETTORE FORMAZIONE

Tab.5 – Indagini per la diagnosi di "SAR"	
Indagine	**Informazioni ottenute**
Emocromo	Un esame emocromocitometrico completo fornirà molte informazioni sul fatto che il paziente sia anemico o stia soffrendo di un'infezione clinica o subclinica, oltre a fornire indizi sulle potenziali cause ematologiche dell'ulcerazione orale
Vitamine	Le carenze di vitamina B12, folati e ferritina possono causare un peggioramento dell'ulcerazione orale
Screening celiaco (Ab anti- endomisio, transglutaminasi tissutale, Ab anti-gliadina)	Screening sierologico nel caso di sintomatologia sospetta per celiachia (effettuare EGDS se positivi)
ACE, VES, CPR	Marcatori generici di infiammazione generalizzata possono essere utili nella diagnosi e nella gestione della malattia infiammatoria intestinale
Test di patergia, HLA	Se si sospetta la malattia di Behçet, un test di patergia della pelle e la tipizzazione HLA possono essere dirimenti
Microscopia, cultura e sensibilità	Occasionalmente, la sovrainfezione di un'ulcerazione persistente o ricorrente rappresenta una indicazione nell'eseguire la cultura da tampone o da risciacqui orali
IFI	Gli autoanticorpi trovati in lesioni vescicolo-bollose come il pemfigo volgare possono essere rilevati indirettamente con un semplice esame del sangue
Biopsia (IFD - H&E)	Raramente necessario in tutti tranne quei casi in cui la diagnosi non è chiara

Tab.6 – Quesiti per il diario delle ulcere	
Numero	Quante ulcere compaiono contemporaneamente?
Dimensioni	Quanto sono grandi? ad es. capocchia di spillo, chicco di riso, moneta di un centesimo
Localizzazione	Dove compaiono?
Frequenza	Quanto spesso si manifestano?
Durata	Quanto dura ogni ulcera?
Periodo di tempo ulcer-free	Quanto tempo passa tra un episodio e l'altro?
Altre ulcere extra-orali?	Hai ulcere in altre parti del corpo? ad esempio genitali, occhi, pelle
Dolore	Le ulcere sono dolorose? Influiscono sul mangiare, parlare, ecc.?
Abitudini	Stringi o digrigni i denti?
Qualche associazione?	Le ulcere sono associate a qualche alimento particolare? Qualche relazione con il ciclo mestruale? C'è collegamento con periodi di stress?
Impatto sulla vita/scuola	Qual è il loro impatto sul mangiare e sul bere? Quanta scuola hai perso a causa delle ulcere orali?
Storia familiare	Hai parenti di primo grado con ulcere orali? Qualche malattia infiammatoria intestinale (morbo di Crohn o colite ulcerosa) o malattia celiaca nella tua famiglia?
Storia clinica e valutazione sistemica	Informarsi su eventuali sintomi sistemici correlati, concentrandosi in particolare su eventuali segni gastrointestinali, ad esempio dolore addominale, perdita di peso, sangue o muco nelle feci, evacuazioni alterate, defecazione notturna.
Anamnesi farmacologica	Informarsi sui farmaci prescritti e/o provati e la loro corretta tecnica di utilizzo.

Federazione Italiana Medici di Famiglia
SETTORE FORMAZIONE

Fig. 15 - Flow chart per il management e la diagnosi delle ulcere orali

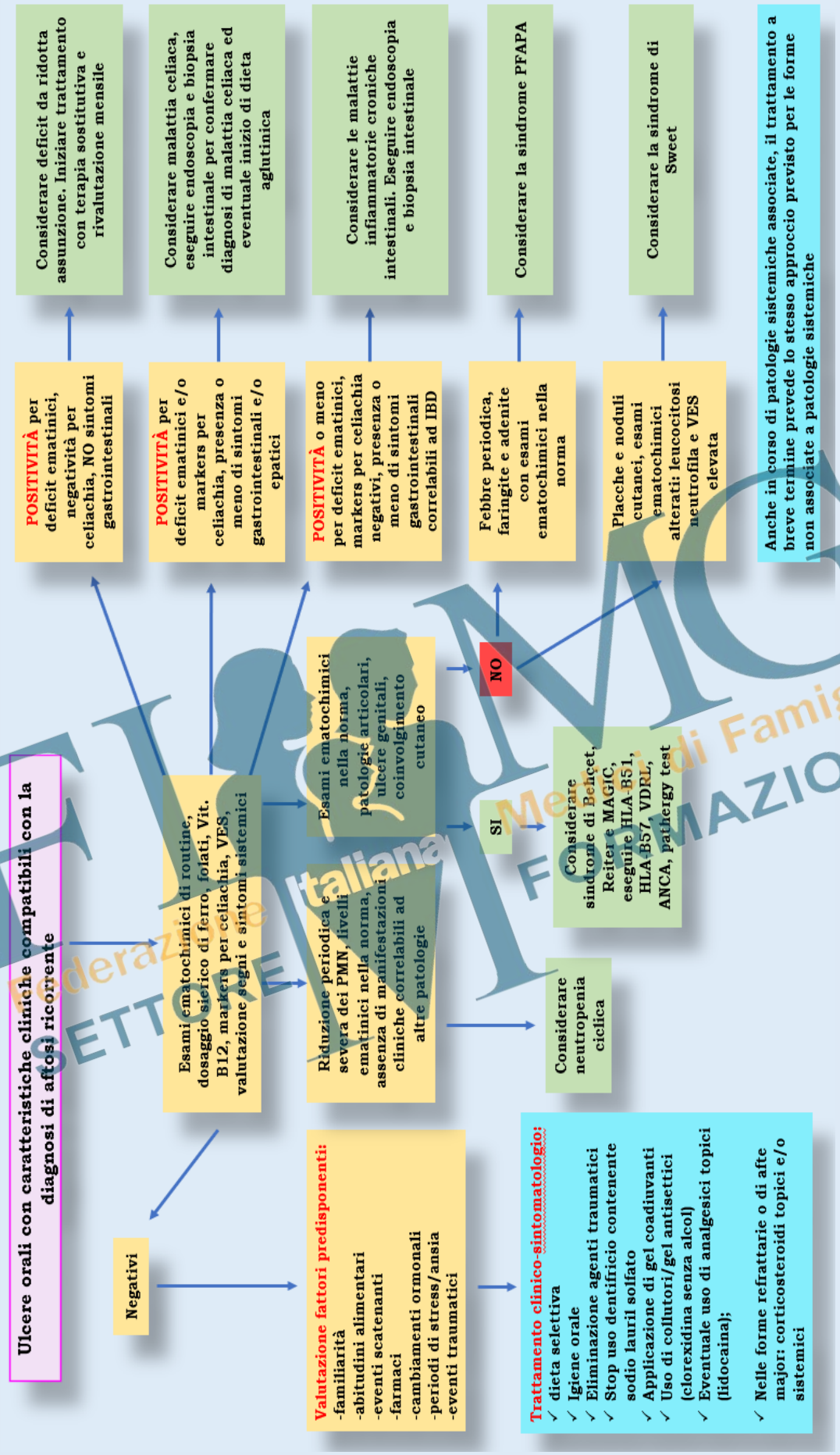

FIMG Federazione Italiana Medici di Famiglia
SETTORE FORMAZIONE

Trattamento

Attualmente, non ci sono prove a sostegno dell'efficacia di un singolo agente rispetto ad altri. Una gestione di successo di solito impiegherà più di una strategia alla volta, individualizzata in base alle esigenze di ciascun paziente. Le finalità del trattamento sono:

- Ridurre i sintomi;
- Ridurre l'infezione secondaria;
- Aumentare i periodi liberi da ulcera;
- Ridurre il numero e la dimensione delle ulcere.

La gestione delle SAR nei bambini dovrebbe iniziare con l'educazione in merito alla gestione delle ulcere orali (e quindi sull'uso corretto dei farmaci ad uso topico) spiegare la storia naturale della malattia e un corretto comportamento di tipo alimentare per evitare quei cibi/bevande che possano stimolare l'insorgenza delle afte o far peggiorare la sintomatologia.

Cibi da evitare in corso di stomatite aftosa

Le afte della bocca sono correlate statisticamente all'abuso di alcuni cibi e bevande. Questi sono:

- alcolici
- cibi piccanti
- grassi animali
- frutta secca
- formaggi

Alcuni fattori possono aggravare la SAR, quindi identificarli può aiutare a prevenire ulteriori recidive:

1) fonti di traumi o abitudini parafunzionali (denti affilati o scheggiati, apparecchi ortodontici, bruxismo);

2) stress (es. esami scolastici);

3) esposizione a determinati alimenti;

4) additivi per dentifrici;

5) mestruazioni.

Le opzioni di trattamento variano, dall'uso di preparati "da banco" a terapie prescritte per uso topico e/o sistemico. La prescrizione di terapie topiche può includere collutori antimicrobici, come clorexidina gluconato allo 0,2%, utile per il controllo della placca e nel ridurre l'infezione del cavo orale. Altri agenti utili includono paste o collutori protettivi a base di sodio ialuronato e analgesici topici tra cui benzidamina cloridrato allo 0,15% o uno spray o collutorio alla lidocaina al 5% utile prima di mangiare o lavarsi i denti. Consigliare ai pazienti di usare dentifrici privi di sodio lauril solfato può essere utile nel prevenire l'insorgenza di ulcere del cavo orale. Quei pazienti con SAR con un forte impatto sulla qualità di vita e che non rispondono ad analgesici o antisettici topici, o dove c'è un sospetto di una malattia sistemica sottostante, devono essere indirizzati presso una clinica specialistica o ai Dipartimenti di Medicina Orale e Odontoiatria Pediatrica. L'uso regolare e controllato di corticosteroidi topici può essere introdotto per ridurre l'infiammazione, promuovere la guarigione e ridurre la frequenza di nuove ulcerazioni. Le compresse di betametasone sodio fosfato possono essere sciolte in acqua e la soluzione risultante utilizzata per gli sciacqui orali (in alternativa, collutori già preparati a base di diflucortolone valerato e josamicina agiscono contemporaneamente nel ridurre l'infiammazione prevenendo la sovrainfezione). È importante che il bambino sia abbastanza maturo da poter usare correttamente un collutorio al fine di evitare l'ingestione della soluzione (di solito adatto a bambini di età pari o superiore a 8 anni). I pazienti devono essere informati che devono utilizzare la terapia topica non appena compare un'ulcera o non appena cominciano a percepire lo sviluppo di un'ulcera. Il metodo di applicazione di questi agenti topici dipende dal numero e dalla sede delle ulcere. Se il paziente soffre solo di 1 o 2 ulcere alla volta, uno spray/gel può essere utile. Quando ci sono più ulcere in siti diversi, è preferibile un collutorio. È stato dimostrato che la doxiciclina riduce il tempo di guarigione. La preparazione abituale consiste nello sciogliere una compressa da 100 mg in 10 ml di acqua, tenerla in bocca per 3 minuti (fino a 4 volte al giorno). È importante che tale trattamento venga prescritto solo ai bambini che abbiano più di 12 anni a causa degli effetti avversi delle tetracicline sulla dentizione in via di sviluppo. Per SAR gravi, che non rispondono alle sole misure topiche, possono essere necessari immunosoppressori sistemici. Potrebbe

FIMMG Federazione Italiana Medici di Famiglia SETTORE FORMAZIONE

essere necessario un breve ciclo di prednisolone orale per ottenere il controllo della riacutizzazione e riprendere la normale assunzione orale. I corticosteroidi sistemici non sono una soluzione a lungo termine a causa del loro effetto negativo sulla crescita e lo sviluppo del bambino assieme ad altri effetti collaterali noti (incremento della glicemia, della pressione arteriosa, osteopenia ecc.) pertanto ciò significa che il loro utilizzo è limitato solo quando strettamente necessario. Farmaci risparmiatori di steroidi, come talidomide, azatioprina, o la colchicina possono essere utilizzati nei casi di SAR recalcitranti e gravi (Fig. 13). Talidomide può essere molto efficace e ad azione rapida nel trattamento ma attenzione agli effetti avversi.

Fig. 13 – Management delle ulcere orali

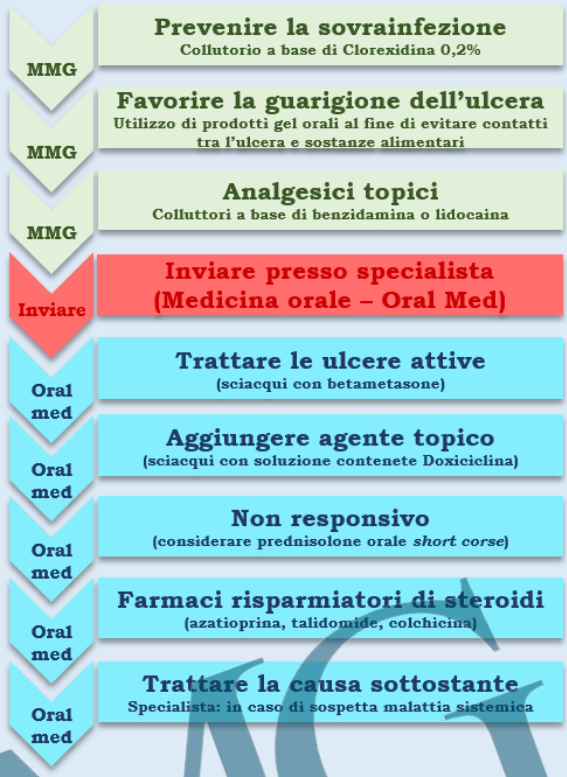

FIMMG
Federazione Italiana Medici di Famiglia
SETTORE FORMAZIONE

Bibliografia

1) Management of Recurrent Aphthous Stomatitis in Children - Jodie A Montgomery-Cranny Ann Wallace, Helen J Rogers, Sophie C Hughes, Anne M Hegarty and Halla Zaitoun - DentalUpdate 2015; 42: 564–572;
2) Oral ulcers in children- a clinical narrative overview Corinne Légeret, and Raoul Furlano - Italian Journal of Pediatrics - (2021) 47:144
3) Aftosi ricorrente: caratteristiche cliniche e diagnosi differenziale – "PATOLOGIE ORALI" - Domenico Compilato, Giuseppina Campisi Dipartimento di Discipline Chirurgiche ed Oncologiche, Settore di Medicina Orale, Università di Palermo – 5.2011
4) Dermnetnz.org – si ringrazia per la concessione della riproduzione delle immagini dermatologiche (Fig. 1-7-8-12)
5) Si Ringrazia *Samuel Freire da Silva* per la concessione della riproduzione delle immagini dermatologiche (Fig. 2-3-5-6-9-10-11).

Autore: Dr. Davide *Mililli*

FIMMG Federazione Italiana Medici di Famiglia SETTORE FORMAZIONE